

Submitted: 16.07.2015

Accepted: 04.10.2015

Capillary hemangioma of the testis. A case report of a rare benign tumor

Naczyniak krwionośny włósniczkowy jądra.
Opis przypadku rzadko występującego łagodnego nowotworu jądra

Waldemar Białek^{1,2}, Sławomir Rudzki², Lech Wronecki³

¹ Department of Urology, 1st Military Hospital, Lublin, Poland

² Department of General and Transplant Surgery and Nutritional Treatment, Medical University of Lublin, Poland

³ Department of Clinical Pathomorphology, Medical University of Lublin, Poland

Correspondence: Waldemar Białek, Department of Urology, 1st Military Hospital, Al. Raclawickie 23, 20-049 Lublin, Poland, tel.: +48 26 118 32 13, e-mail: wald@mp.pl

DOI: 10.15557/JoU.2016.0009

Key words

capillary hemangioma of the testis, testicular tumor, three-dimensional ultrasound of the scrotum, orchidectomy

Abstract

This paper presents the case of a very rare capillary hemangioma of the testis in a 23-year-old patient. Physical examination revealed a tumor located in the upper pole of the left testis, which was suspected of being malignant due to its significantly increased density and irregular contours. Blood levels of the following tumor markers were determined: alpha-fetoprotein, human chorionic gonadotropin and lactate dehydrogenase. No abnormalities were found in any of these tests. A gray-scale ultrasound scan of the scrotum revealed a lesion located in the upper pole of the left testis, 24 mm in diameter with slightly decreased echogenicity and irregular contours, which suggested infiltration of the tunica albuginea of the testis. Color and power Doppler scans demonstrated a dense network of blood vessels and increased blood flow in the lesion described. In addition, 3D ultrasound scan images were obtained, which allowed for a thorough determination of the topography of the lesion. No abnormalities were found in the patient's medical history, physical examination or ultrasound scan of the right testis. Taking into account the suspected malignancy with signs of infiltration of the tunica albuginea of the upper pole of the testis a decision was made to remove the left testis together with the spermatic cord using the inguinal approach. A histopathological examination of the whole specimen revealed a multifocal capillary hemangioma of the testis, signs of testicular fibrosis and significant atrophy of the spermatogenic epithelium of the seminiferous tubules. Immunohistochemistry: CD31 (+), CD34 (+), FVIII (-), vimentin (+), CK MNF116 (-), mesothelial cells (-), calretinin (-), MIB-1 = 8.4%. The tumor described is one of the few benign lesions originating from the tissues of the testis for which partial resection of the organ may be considered. Intraoperative histopathological examination and resection of the lesion with the preservation of a healthy tissue margin may be considered in patients with a single testis in whom the tumor is found to have a very rich vascular network and the levels of tumor markers are normal.

Słowa kluczowe

naczyniak krwionośny
włośniczkowy jądra,
guz jądra,
ultrasonografia
trójwymiarowa moszny,
orchidektomia

Streszczenie

W niniejszej pracy przedstawiono przypadek bardzo rzadko występującego naczyniaka krwionośnego włośniczkowego jądra u 23-letniego pacjenta. Guz zlokalizowany w badaniu fizykalnym w górnym biegunie jądra lewego ze względu na znacznie wzmożoną spistość i nieregularne obrysy budził podejrzenie nowotworu złośliwego. Oznaczono stężenia markerów nowotworowych we krwi: alfa-fetoproteiny, gonadotropiny kosmówkowej oraz dehydrogenazy mleczanowej, nie stwierdzając odchyłań od normy w żadnym z tych badań. W badaniu ultrasonograficznym moszny wykonanym w skali szarości w górnym biegunie jądra lewego zaobserwowano ognisko o średnicy 24 mm o nieznacznie obniżonej echogeniczności i nieregularnych obrysach, sugerujących naciekanie błony białawej jądra. W opcji dopplera kolorowego i dopplera mocy stwierdzono gęstą sieć naczyń krwionośnych oraz wzmożone przepływy krwi w opisywanej zmianie. Dokonano również akwizycji obrazów w ultrasonograficznym badaniu trójwymiarowym, które pozwoliło na poznanie dokładnej topografii ogniska. W badaniu podmiotowym, przedmiotowym oraz ultrasonograficznej ocenie jądra prawego nie stwierdzono nieprawidłowości. Biorąc pod uwagę podejrzenie nowotworu złośliwego, o cechach naciekania błony białawej górnego bieguna jądra, pacjenta zakwalifikowano do usunięcia jądra lewego wraz z powrózkiem nasiennym z dostępu przez kanał pachwinowy. W badaniu histopatologicznym całego preparatu stwierdzono wielogniskowego naczyniaka krwionośnego włośniczkowego jądra, cechy włóknienia jądra oraz znacznego stopnia atrofii nabłonka plemnikotwórczego kanalików nasiennych. Immunohistochemicznie: CD31 (+), CD34 (+), FVIII (-), wimentyna (+), CK MNF116 (-), komórki mezotelialne (-), kalretynina (-), MIB-1 = 8,4%. Opisywany nowotwór jest jedną z nielicznych niezłośliwych zmian wywodzących się z tkanek jądra, w przypadku których można rozważać resekcję częściową narządu. U pacjentów z jądrem jedynym, u których stwierdza się guz o bardzo bogatej sieci naczyń, przy prawidłowych stężeniach markerów nowotworowych można rozważać śródoperacyjne badanie histopatologiczne i resekcję zmiany z zachowaniem marginesu zdrowych tkanek.

Case report

A 23-year-old man reported to a urologist due to a tumor of the left testis. Two months earlier he had noticed that the upper part of the testicle was characterized by increased density and irregular contours. The patient denied trauma to the scrotum; in addition, no symptoms which could suggest inflammation of the epididymis or the left testis were found. The man only reported a slight discomfort in this area.

Physical examination revealed a hard tumor not painful on palpation, 2 cm in diameter, with uneven contours, located in the upper pole of the left testis. No abnormalities were observed in the spermatic cords or the right epididymis and testis. Blood lactate dehydrogenase (LDH), alpha-fetoprotein (AFP) and human chorionic gonadotropin (beta-hCG) assays were recommended. No abnormalities were demonstrated in any of these tests.

An ultrasound scan of the scrotum was performed. An oval lesion 24 mm in diameter with slightly decreased echogenicity was visualized in the upper pole of the left testis (Fig. 1). No calcifications, fibrosis or foci of necrotic tissue were found in the area of the lesion. The left testis was surrounded by approximately 2 ml of clear fluid. The lesion seemed to infiltrate and cross the tunica albuginea next to the head of the epididymis (Fig. 2).

The tumor was characterized by very rich vasculature and very distinct blood flow in color and power Doppler scans (Fig. 3 and 4). The arrangement of the vessels resembled that of a normal vasculature pattern of the testicular parenchyma. 3D

Opis przypadku

Dwudziestotrzyletni pacjent zgłosił się do urologa z powodu guza jądra lewego. Dwa miesiące wcześniej zauważył, że górna część jądra charakteryzuje się wzmożoną spistością i nieregularnymi obrysami. Chory negował uraz moszny, nie stwierdzono także objawów mogących sugerować stan zapalny najądrza lub jądra lewego. Mężczyzna zgłaszał jedynie nieznaczny dyskomfort w tej okolicy.

W badaniu fizykalnym stwierdzono twardy, niebolesny podczas palpacji guz o średnicy około 2 cm, o nierównych obrysach, związany z górnym biegunem jądra lewego. Nie występowały nieprawidłowości w obrębie powrózków nasiennych oraz najądrza i jądra prawego. Zalecono wykonanie oznaczeń stężeń dehydrogenazy mleczanowej (*lactate dehydrogenase*, LDH), alfa-fetoproteiny (AFP) oraz gonadotropiny kosmówkowej (*human chorionic gonadotropin*, beta-hCG) we krwi. Nie wykazano odchyłań od normy w żadnym z tych badań.

Wykonano badanie ultrasonograficzne moszny. W górnym biegunie jądra lewego zobrazowano owalne ognisko o nieznacznie obniżonej echogeniczności (ryc. 1), o średnicy 24 mm. W obrębie opisywanej zmiany nie stwierdzono zwapnień, zwłóknień lub ognisk tkanek martwiczych. Jądro lewe otoczone było około 2 ml przejrzystego płynu. W sąsiedztwie głowy najądrza zmiana wydawała się naciekać i przekraczać osłonkę białawą (ryc. 2).

Guz charakteryzował się bardzo bogatym unaczynieniem oraz bardzo wyraźnymi przepływami krwi w opcji kolorowego dopplera i dopplera mocy (ryc. 3 i 4). Układ naczyń przypominał prawidłowy wzór unaczynienia tkanki mięszo-

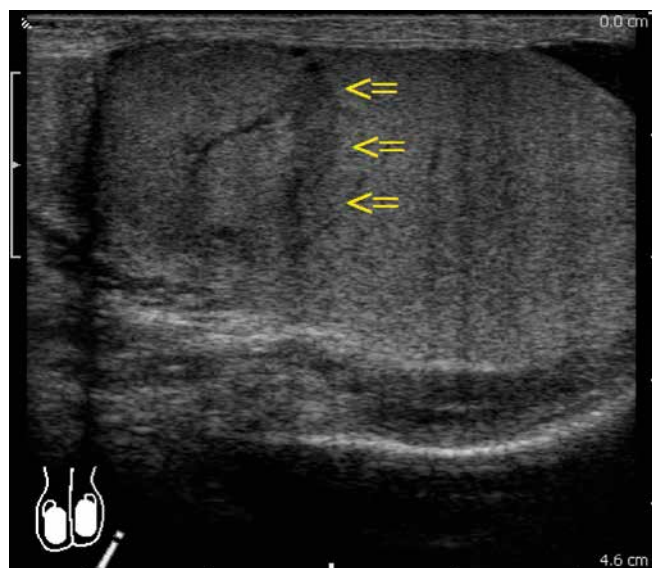


Fig. 1. Ultrasound scan. 12 MHz linear probe. Left testis. A lesion with a slightly decreased echogenicity is visible in its upper pole

Ryc. 1. Badanie ultrasonograficzne. Sonda linearna o częstotliwości 12 MHz. Jądro lewe. W jego górnym biegunie widoczne ognisko o nieznacznie obniżonej echogeniczności

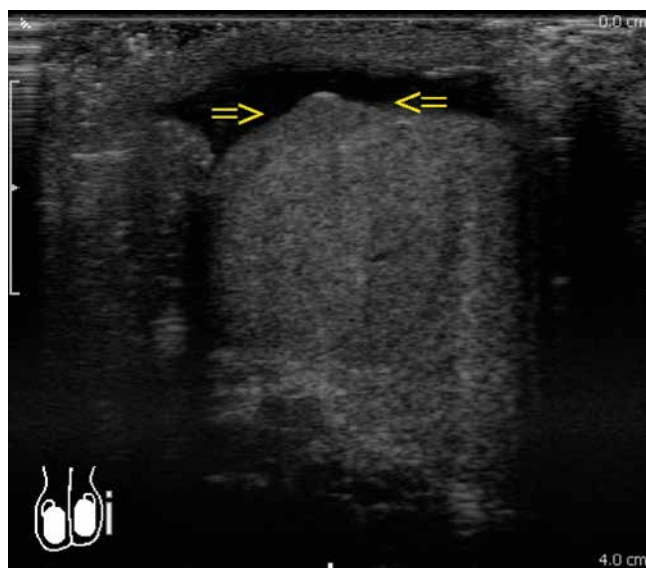


Fig. 2. Ultrasound scan. 12 MHz linear probe. Irregular contours of the upper pole of the left testis which suggest infiltration of the tunica albuginea

Ryc. 2. Badanie ultrasonograficzne. Sonda linearna o częstotliwości 12 MHz. Nieregularne obrysy górnego bieguna jądra lewego sugerujące naciekanie błony białawej

ultrasound images were obtained using the free-hand technique and color Doppler option (Fig. 5) and a three-dimensional reconstruction of the suspected lesion vasculature was performed (Fig. 6). No other abnormalities were found in the ultrasound scan of the scrotum.

A decision was made to remove the left testis. A left inguinal incision was made to reach the spermatic cord and isolate the left testis together with the tunica vaginalis from the scrotum. The testis could be freely moved inside the tunica vaginalis. Macroscopically the upper pole of the testis was notable for its bluish color; it was hard on palpation with uneven surface focally (Fig. 7). Due to the suspected malignant tumor originating from the upper pole of the testis the organ was removed together with a portion of the spermatic cord.

The post-operative period passed without complications. The patient was discharged in a good general condition on the third day after the procedure. No abnormalities in wound healing were observed during a follow-up visit.

The following was found in a histopathological examination: "Macroscopically: a testis of $5 \times 2 \times 2$ cm with an epididymis of $3 \times 1 \times 1$ cm together with a portion of the spermatic cord 5 cm in length. Two nodules 0.3 cm in diameter are present on the outer surface. A cross-section of the testis reveals a grayish tumor of $1.2 \times 1 \times 1.5$ cm. The tumor extends as far as the outer surface of the testis".

Full pathomorphological diagnosis: *Haemangioma capillare multifocale testis. Fibrosis testis et atrophia epithelii spermatogenicii tubulorum seminiferorum maioris gradus.* Immunohistochemistry: CK MNF116 (-), FVIII (-), CD31 (+), CD34 (+), vimentin (+), mesothelial cells (-), calretinin (-), MIB-1 = 8.4% (Fig. 8).

wej jądra. Przeprowadzono akwizycję obrazów ultrasonograficznych dla potrzeb USG 3D z wolnej ręki z włączoną opcją kolorowego dopplera (ryc. 5) oraz wykonano rekonstrukcję trójwymiarową unaczynienia ogniska podejrzanego (ryc. 6). Nie stwierdzono innych nieprawidłowości w badaniu ultrasonograficznym moszny.

Chorego zakwalifikowano do usunięcia jądra lewego. Z cięcia pachwinowego po stronie lewej dotarto do powrózka nasiennego i wyizolowano jądro lewe z moszny wraz z osłonkami pochwowymi. Jądro można było swobodnie przemieszczać wewnątrz osłonki pochowej. Makroskopowo jego górny biegun wyróżniał się siną barwą, w badaniu palpacyjnym był twardy, ogniskowo o nierównej powierzchni (ryc. 7). Ze względu na podejrzenie nowotworu złośliwego wywodzącego się z górnego bieguna jądro usunięto wraz z fragmentem powrózka nasiennego.

Okres pooperacyjny przebiegał bez powikłań. Pacjenta wypisano do domu w stanie ogólnym dobrym w trzeciej dobie po zabiegu. Nie stwierdzono nieprawidłowości w gojeniu rany podczas wizyty kontrolnej.

W badaniu histopatologicznym stwierdzono: „makroskopowo jądro o wymiarach $5 \times 2 \times 2$ cm z najądrzem o wymiarach $3 \times 1 \times 1$ cm wraz z fragmentem powrózka nasiennego o długości 5 cm. Na powierzchni zewnętrznej obecne 2 guzki o średnicy do 0,3 cm. Na przekroju w jądrze obecny szary guz o wymiarach $1,2 \times 1 \times 1,5$ cm. Guz dochodzi do powierzchni zewnętrznej jądra”.

W pełnym rozpoznaniu patomorfologicznym: *Haemangioma capillare multifocale testis. Fibrosis testis et atrophia epithelii spermatogenicii tubulorum seminiferorum maioris gradus.*

Discussion

Hemangiomas are exceptionally rarely located in the testes. To date only 55 similar cases of this tumor have been reported, with only one series of cases involving 8 tumors⁽¹⁻⁴⁾.

Four histopathological types of testicular hemangiomas have been distinguished: cavernous, histiocytoid, capillary and papillary endothelial hyperplasia⁽²⁾.

Capillary hemangioma of the testis is an exceptionally rare neoplasm in adults⁽²⁾.

Due to the difficulties in differentiating between hemangiomas and malignant neoplasms of the testes on the basis of preoperative imaging scans the majority of patients undergo testis resection through the inguinal canal. The levels of routinely assayed tumor markers – AFP, beta-hCG and LDH are elevated only in one in two patients with a malignant neoplasm of the testis, while placental alkaline phosphatase (an optional marker) assay, which is used to monitor patients with a pure seminoma, is not recommended in smokers⁽⁵⁾. If a malignant neoplasm of the testis is suspected, the standard course of action involves surgical exploration of the inguinal canal, isolation of the testis together with the tunica from the scrotum and cutting off the spermatic cord at the level of the internal inguinal ring. If there are doubts as to the malignancy of the tumor, an intraoperative histopathological examination of a sample collected from the lesion, or, even better, of the whole lesion removed together with a margin of healthy testicular parenchyma may be performed^(4,5). The guidelines of the European Association of Urology do not recommend testis-sparing resection if the other testis is normal, except for special circumstances. Partial resection of the testis whilst ensuring oncological clearance may be performed if the volume of the lesion

Immunohistochemicznie: CK MNF116 (-), FVIII (-), CD31 (+), CD34 (+), wimentyna (+), komórki mezotelialne (-), kalretynina (-), MIB-1 = 8,4% (ryc. 8).

Omówienie

Naczyniaki wyjątkowo rzadko zlokalizowane są w jądrach. Jak dotąd opisano jedynie 55 podobnych przypadków tego nowotworu, z tylko jedną serią przypadków przedstawiającą 8 guzów⁽¹⁻⁴⁾.

Wyróżniono cztery histopatologiczne typy naczyniaków jąder: *cavernous*, *histiocytoid*, *capillary* oraz *papillary endothelial hyperplasia*⁽²⁾.

Naczyniak krwionośny włósczkowy jądra jest wyjątkowo rzadko występującym nowotworem u dorosłych⁽²⁾.

Ze względu na trudności w różnicowaniu naczyniaków i złośliwych nowotworów jąder na podstawie przedoperacyjnych badań obrazowych większość chorych kwalifikowana jest do usunięcia jądra przez kanał pachwinowy. Stężenie rutynowo oznaczanych markerów nowotworowych – AFP, beta-hCG oraz LDH – jest podwyższone jedynie u co drugiego pacjenta z nowotworem złośliwym jądra, natomiast oznaczanie łożyskowej fosfatazy alkalicznej (opcjonalnego markera), służące do monitorowania pacjentów z czystym nasieniakiem, nie jest zalecane u palaczy⁽⁵⁾. W przypadku podejrzenia nowotworu złośliwego jądra standardowe postępowanie polega na operacyjnej eksploracji kanału pachwinowego, wyizolowaniu jądra wraz z osłonkami z moszny i odcięciu powrózka nasiennego na wysokości pierścienia pachwinowego wewnętrznego. Jeśli istnieją wątpliwości co do złośliwości nowotworu, można wykonać śródoperacyjne badanie histopatologiczne wycinka

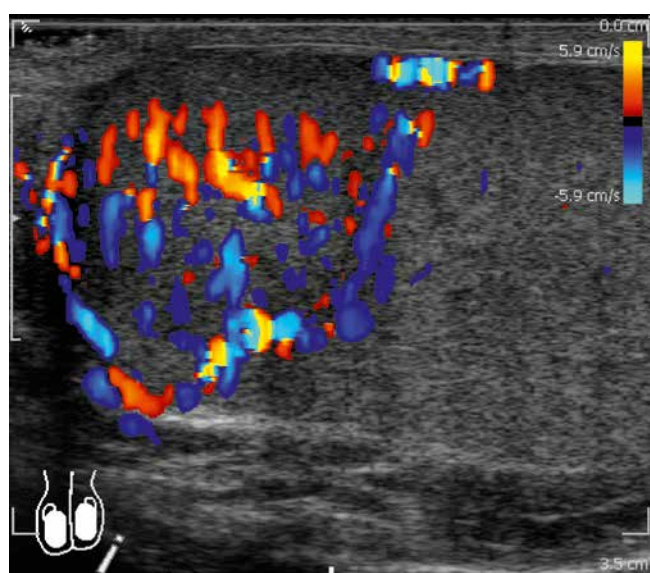


Fig. 3. Ultrasound scan with color Doppler imaging. The vasculature of the upper pole of the left testis is distinctly larger than that of the remaining testicular tissue

Ryc. 3. Badanie ultrasonograficzne z opcją kolorowego dopplera. Unaczynienie górnego bieguna jądra lewego jest wyraźnie większe od pozostałej tkanki jądra

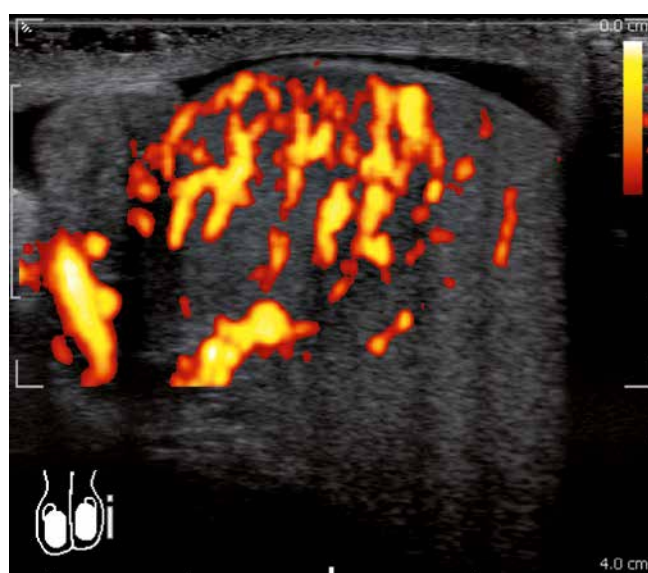


Fig. 4. Ultrasound scan with power Doppler imaging. The examination confirms a significantly larger blood flow in the upper pole of the testis in the area of the previously found lesion

Ryc. 4. Badanie ultrasonograficzne z opcją dopplera mocy. Badanie potwierdza znacznie większy przepływ krwi w górnym biegunie jądra w obrębie wcześniej stwierdzonego ogniska

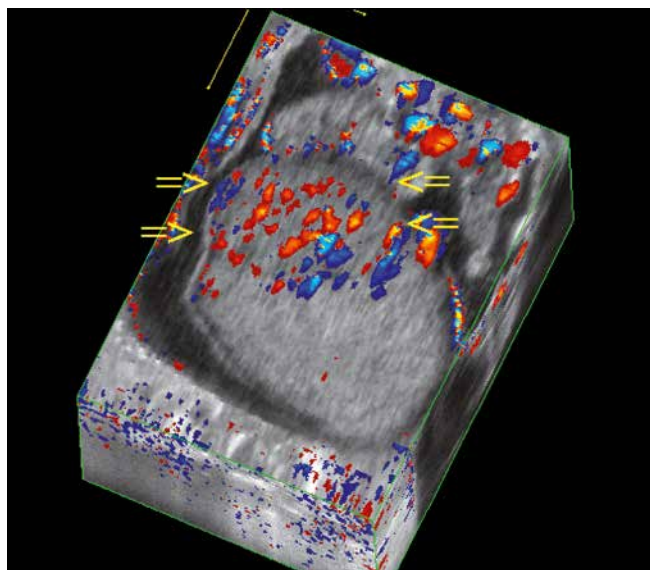


Fig. 5. 3D ultrasound scan. Three-dimensional reconstruction of the left testis using color Doppler imaging

Ryc. 5. Badanie USG 3D. Rekonstrukcja trójwymiarowa jądra lewego w opcji kolorowego dopplera

is smaller than 30% of the volume of the testis, metachronous or synchronous lesions occur in the contralateral testis, the testis operated on is the only one the patient has and the preoperative level of testosterone is normal. However, one needs to be prepared for the coexistence of testicular intraepithelial neoplasia (TIN) in as many 82% patients⁽⁵⁾.

In an ultrasound scan malignant neoplasms of the testes usually take the form of focal, hypoechoic lesions, although they may be characterized by a significant diversity. In the case of malignant lesions a significant part of the non-infiltrated testicular parenchyma has a preserved echogenicity and structure. In inflammation or post-traumatic conditions normal structure and echogenicity of the testis may sometimes be barely observed. Even if there is limited inflammation or focal hematoma, in the acute phase the remaining part of the testis usually has signs of edema. Malignant lesions may obscure the contours of the testes, while benign lesions may cause the testes to be enlarged, although without irregularities in the outer contours. The accompanying inflammation reaction and signs of epididymis edema usually indicate an inflammatory origin of testicular lesions^(6,7).

Reports on the use of magnetic resonance imaging in the diagnosis of capillary hemangiomas of the testes are rare. In the available descriptions T1- and T2-weighted imaging and the use of a contrast agent did not allow to determine whether the lesions were benign or malignant^(8,9).

In the present case physical examination and ultrasound assessment of the scrotum indicated a malignant neoplasm. Since the other testicle of the patient was not abnormal, a decision was made to remove the left testicle via the inguinal approach. One should bear in mind, however, that in selected patients with a small tumor of the only testis partial resection of the organ should be considered, especially if a Doppler

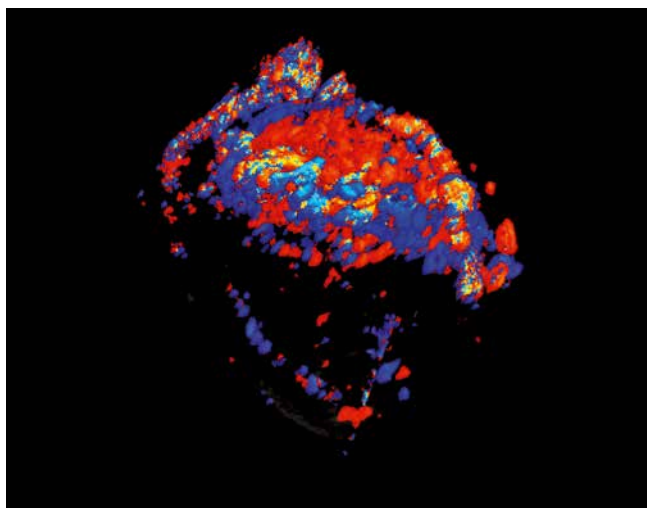


Fig. 6. 3D ultrasound scan. Three-dimensional reconstruction of the vasculature of the suspicious lesion located in the upper pole of the left testis allows for the determination of its precise topography

Ryc. 6. Badanie USG 3D. Rekonstrukcja trójwymiarowa unaczynienia podejrzanego ogniska położonego w górnym biegunie jądra lewego pozwala na poznanie jego dokładnej topografii

pobranego ze zmiany lub najlepiej całego ogniska usuniętego wraz z marginesem zdrowego miększu jądra^(4,5). Wytyczne Europejskiego Towarzystwa Urologicznego nie zalecają wykonywania resekcji oszczędzającej jądro wtedy, gdy drugie jądro jest prawidłowe, poza szczególnymi sytuacjami. Częściowa resekcja jądra, z zachowaniem zasad czystości onkologicznej, może być wykonywana, jeżeli objętość zmiany jest mniejsza niż 30% objętości jądra, w jądrze przeciwnym występują ogniska metachroniczne lub synchroniczne, jądro operowane to jądro jedyne, a przedoperacyjne stężenie testosteronu jest prawidłowe. Należy się jednak liczyć ze współistnieniem nowotworzenia śród nabłonkowego (*testicular intraepithelial neoplasia*, TIN), nawet u 82% pacjentów⁽⁵⁾.

Nowotwory złośliwe jąder w badaniu ultrasonograficznym zazwyczaj mają postać zmian ogniskowych, hypoechoicznych, chociaż mogą charakteryzować się znaczną różnorodnością. W przypadku zmian złośliwych znaczna część nienacieczzonej tkanki jądra zachowuje prawidłową echogeniczność i strukturę. W przypadku stanów zapalnych czy pourazowych nierzadko trudno dopatrzeć się prawidłowej struktury i echogeniczności jądra. Nawet jeśli występuje ograniczone zapalenie lub ogniskowany krwawk, pozostała część jądra w ostrym stadium ma zazwyczaj cechy obrzęku. Zmiany złośliwe mogą zaburzać obrysy jąder, podczas gdy zmiany łagodne mogą powodować ich powiększenie, jednak bez nieregularności w zewnętrznych obrysach. Towarzyszący odczyn zapalny oraz cechy obrzęku najądrza najczęściej przemawiają za zapalnym podłożem zmian w jądrze^(6,7).

Doniesienia na temat zastosowania obrazowania rezonansu magnetycznego w diagnostyce naczynek kapilarnych jąder są sporadyczne. W dostępnych opisach obrazowanie T1- i T2-zależne oraz zastosowanie środka kontrastującego nie pozwoliły rozstrzygnąć, czy zmiany miały charakter łagodny czy złośliwy^(8,9).

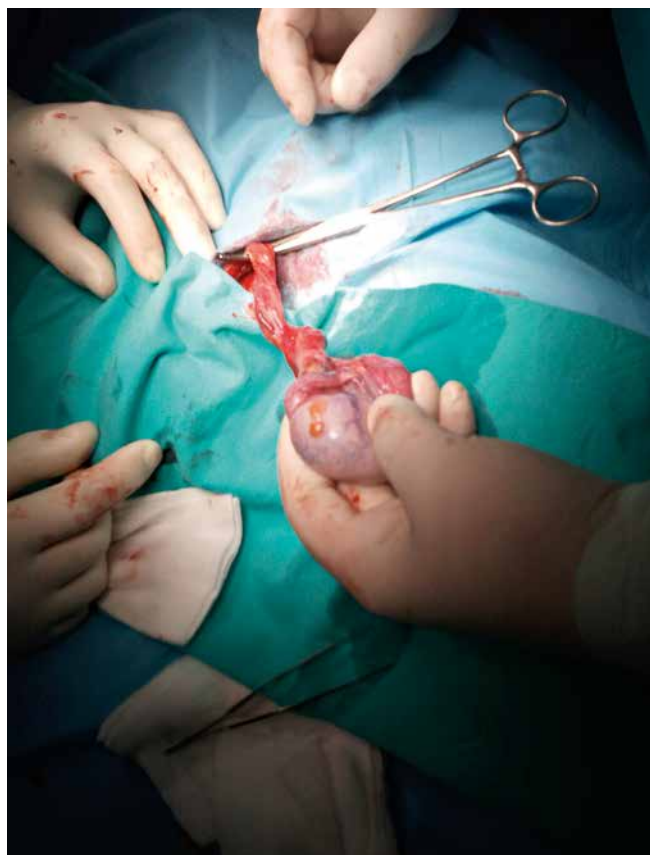

Fig. 7. Intraoperative image of the upper pole of the testis with an enhanced vascular pattern and bluish color. Two lesions resembling testicular appendages were found in the place where infiltration of the tunica albuginea had been suspected.

Ryc. 7. Śródoperacyjnie górny biegun jądra o wzmożonym rysunku naczyniowym i sinym zabarwieniu. W miejscu, w którym podejrzewano naciekanie błony białawej, widoczne są dwie zmiany przypominające przyczepki jądra

ultrasound scan suggests hemangioma proliferation. In doubtful cases an intraoperative histopathological examination is recommended⁽¹⁰⁾.

Conflict of interest

Authors do not report any financial or personal connections with other persons or organizations, which might negatively affect the contents of this publication and/or claim authorship rights to this publication.

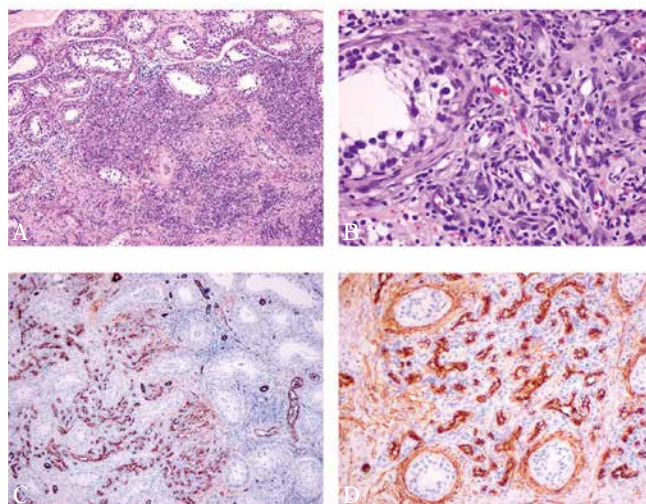


Fig. 8. Capillary hemangioma of the testis: **A.** benign tumor composed of a proliferation of capillary-size vessels in the testis parenchyma (hematoxylin and eosin, original magnification $\times 10$); **B.** numerous capillary-size vessels lined by endothelial cells without anaplastic features (hematoxylin and eosin, original magnification $\times 40$); **C.** Endothelial cells showing prominent immunostaining for CD31 (original magnification $\times 10$); **D.** Endothelial cells showing prominent immunostaining for CD34 (original magnification $\times 20$)

Ryc. 8. Naczyniak krwionośny włóscinkowy jądra (haemangioma capillare testis): **A.** łagodny guz zbudowany z naczyń krwionośnych typu włóscinkowego rozrastających się w miąższu jądra (H+E, powiększenie obiektywu $\times 10$); **B.** liczne naczynia krwionośne typu włóscinkowego zbudowane z komórek śródbłonna bez cech atypii (H+E, powiększenie obiektywu $\times 40$); **C.** dodatni odczyn immunohistochemiczny na CD31 w komórkach śródbłonna (powiększenie obiektywu $\times 10$); **D.** dodatni odczyn immunohistochemiczny na CD34 w komórkach śródbłonna (powiększenie obiektywu $\times 20$)

W opisywanym przypadku badanie fizykalne oraz ocena ultrasonograficzna moszny przemawiały za podejrzeniem nowotworu złośliwego. Ponieważ drugie jądro chorego nie odbiegało od normy, podjęto decyzję o usunięciu jądra lewego z dostępu pachwinowego. Należy jednak pamiętać, że u wybranych pacjentów z niewielkim guzem jądra jedyne warto rozważyć resekcję częściową narządu, szczególnie wtedy, gdy badanie ultrasonograficzne w opcji dopplerowskiej sugeruje rozrost naczyniakowy. W przypadkach wątpliwych wskazane jest wykonanie śródoperacyjnego badania histopatologicznego⁽¹⁰⁾.

Konflikt interesów

Autorzy nie zgłaszają żadnych finansowych ani osobistych powiązań z innymi osobami lub organizacjami, które mogłyby negatywnie wpłynąć na treść publikacji oraz rościć sobie prawo do tej publikacji.

References / Piśmiennictwo

1. Kryvenko ON, Epstein JI: Testicular hemangioma: a series of 8 cases. *Am J Surg Pathol* 2013; 37: 860–866.
2. Mazal PR, Kratzik C, Kain R, Susani M: Capillary hemangioma of the testis. *J Clin Pathol* 2000; 53: 641–642.
3. Wong NC, Dason S, Pozdnyakov S, Alexopoulou I, Greenspan M: Capillary hemangioma of the testis: a rare benign tumour. *Can Urol Assoc J* 2015; 9: 133–135.
4. Mungan S, Turgutalp H, Ersöz S, Keskin F, Kutlu O: A rare neoplasm of the testis: capillary hemangioma. *Turk Patoloji Derg* 2011; 27: 80–83.
5. Albers P, Albrecht W, Algaba F, Bokemeyer C, Cohn-Cedermarck G, Fizazi K *et al.*: Guidelines on Testicular Cancer: 2015 Update. *Eur Urol* 2015; 68: 1054–1068.
6. Cochlin DL: The scrotum. In: Cochlin DL, Dubbins PA, Goldberg BB, Halpern EJ (eds.): *Urogenital Ultrasound*. Taylor & Francis, London–New York 2006: 183–255.
7. Jakubowski W, Szopiński T: Moszna. In: Sudoł-Szopińska I, Szopiński T (eds.): *Diagnostyka ultrasonograficzna w urologii*. Roztoczańska Szkoła Ultrasonografii, Warszawa–Zamość 2007: 129–153.
8. Essig M, Knopp MV, Hawighorst H, van Kaick G: MRI of capillary hemangioma of the testis. *J Comput Assist Tomogr* 1997; 21: 402–404.
9. Zaidi SN, Fathaddin AA: Testicular capillary hemangioma—a case report of a rare tumor. *Indian J Pathol Microbiol* 2012; 55: 557–579.
10. Passman C, Urban D, Klemm K, Lockhart M, Kenney P, Kolettis P: Testicular lesions other than germ cell tumours: feasibility of testis-sparing surgery. *BJU Int* 2009; 103: 488–491